

報道関係各位

2026年6月3日  
東京医科大学

## MRIで見逃される前立腺がんを色で可視化

— 新たな ADC カラーマップ技術を開発、臨床的に重要な前立腺がんの発見と  
診断支援への応用に期待 —

### 【概要】

東京医科大学（学長：宮澤啓介／東京都新宿区）泌尿器科学分野の大野芳正主任教授、岡田充生助教、放射線医学分野の斎藤和博主任教授らの研究グループは、前立腺 MRI の ADC 値を用いて病変を色分け表示する新たな二色カラーマップを開発しました。臨床的に意義のある前立腺がんの検出やリスク評価を支援し、従来の MRI 読影で見逃される病変の発見に役立つ可能性を示しました。

本研究結果は、2026年6月1日、医学誌「Cancers」(IF: 4.4) に掲載されました。

### 【本研究のポイント】

- 前立腺 MRI の ADC 値を利用し、病変を自動的に色分け表示する「ADC ベース二色カラーマップ」を開発しました。
- ADC 値に基づく客観的な評価を用いることで、読影医の経験に左右されにくい診断支援を目指しました。
- MRI 融合標的生検症例および前立腺全摘症例を用いて臨床的有用性を検証しました。
- カラーマップ陽性病変では、臨床的に意義のある前立腺がん (csPC) が高率に検出されました。
- 特に PI-RADS 4 病変において、がんリスクをより正確に評価できる可能性が示されました。
- 従来の MRI 読影では指摘されなかった病変の中にも、病理学的に重要ながんが含まれていることが明らかになりました。
- 本技術は前立腺がん診断の精度向上や生検ターゲットの選択支援につながることで期待されます。

### 【研究の背景】

前立腺がんは、男性に発症するがんの中でも患者数が多く、高齢化に伴い増加傾向にあります。しかし、前立腺特異抗原 (PSA) 検査の普及により早期発見が可能となった一方で、生命予後に大きな影響を与えない低悪性度のがんまで発見されることがあり、過剰診断や過剰治療が課題となっています。そのため現在では、治療が必要な「臨床的に意義のある前立腺がん (clinically significant prostate cancer: csPC)」を正確に見つけ出すことが重

要視されています。近年では前立腺生検を行う前に MRI 検査を実施し、その結果をもとに生検の必要性や標的部位を判断する診療が広く普及しています。特に、MRI 所見を標準化して評価する PI-RADS (Prostate Imaging-Reporting and Data System) は、前立腺がん診断において重要な役割を果たしています。しかし、PI-RADS による評価は読影医の経験や技量に影響を受けるため、施設間や読影者間で判定にばらつきが生じることが知られています。また、MRI で疑わしいと判断された病変の中に実際には重要ながんが含まれない場合や、逆に重要ながんが見逃される場合もあります。

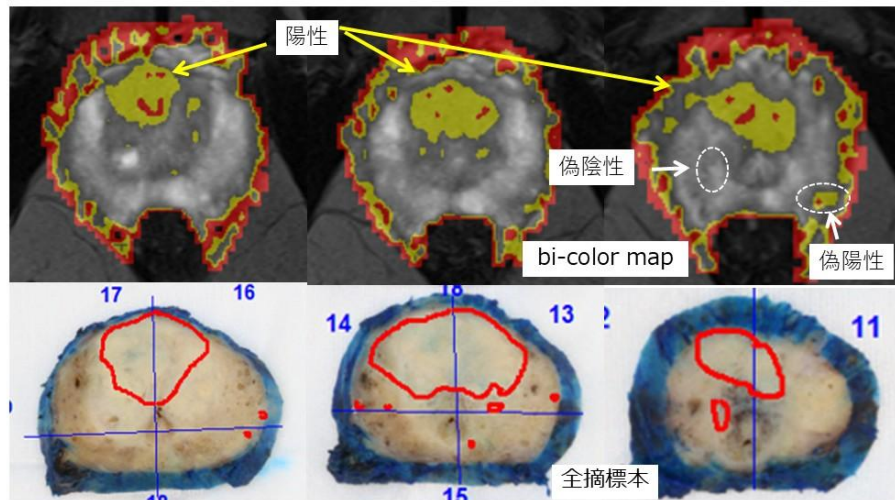
MRI の拡散強調画像から得られる ADC (Apparent Diffusion Coefficient: 見かけの拡散係数) は、がん細胞の密度を反映する定量的な指標として知られており、ADC 値が低い病変ほど臨床的に意義のある前立腺がんである可能性が高いことが報告されています。そこで東京医科大学では、ADC 値を利用して前立腺内の病変を自動的に色分け表示する「ADC ベース二色カラーマップ」を開発しました。本研究では、この新しい画像解析技術が前立腺 MRI 診断を支援し、重要ながん病変の検出やリスク評価の向上に役立つかを検証しました。

### 【本研究で得られた結果・知見】

本研究では、前立腺 MRI の ADC 値を利用して病変を自動的に色分け表示する「ADC ベース二色カラーマップ」を開発し、その臨床的有用性を検証しました。MRI 融合標的生検を施行した 108 例および前立腺全摘除術を施行した 93 例を対象に解析を行った結果、カラーマップで陽性と判定された病変では、陰性病変と比較して臨床的に意義のある前立腺がんが有意に高率に検出されました。

特に、PI-RADS 4 病変では、カラーマップ陽性病変における csPC 検出率が 74.4%であったのに対し、陰性病変では 23.3%にとどまり、カラーマップを併用することで病変のリスクをより適切に評価できる可能性が示されました。この結果は、従来の PI-RADS 評価に定量的な ADC 情報を加えることで、重要ながん病変をより効率的に抽出できることを示唆しています。

さらに、前立腺全摘標本との比較では、術前 MRI で PI-RADS 3~5 と評価されていなかった病変の中にも、カラーマップで陽性となった領域が多数存在し、その 67.1%で実際に臨床的に意義のある前立腺がんが確認されました。これは、本手法が従来の MRI 読影では見逃される可能性のある重要ながん病変を可視化できる可能性を示す重要な知見です。一方で、病理学的に確認されたすべての臨床的に意義のある前立腺がんを検出できたわけではなく、偽陽性や偽陰性も認められたことから、本手法は単独で診断を行うものではなく、既存の MRI 評価を補完する診断支援ツールとして活用することが適切であると考えられました。



以上より、ADC ベース二色カラーマップは、前立腺 MRI における病変の視認性向上、臨床的に意義のある前立腺がんのリスク層別化、および見逃し病変の検出支援に有用となる可能性が示されました。将来的には生検適応や標的病変選択の精度向上への応用が期待されます。

#### 【今後の研究展開および波及効果】

本研究により、ADC 値を用いた二色カラーマップが前立腺 MRI 診断を補助し、臨床的に意義のある前立腺がんの検出やリスク評価に有用である可能性が示されました。今後は、ADC 閾値の最適化やカラーマップの解像度の改善に取り組むとともに、多施設共同研究による前向き検証を行い、異なる MRI 装置や撮像条件においても安定した診断性能が得られるかを評価していく予定です。また、本手法を MRI-超音波融合標的生検や手術計画に応用し、生検ターゲットの選択精度向上や重要ながん病変の見逃し低減につながるかを検証していきます。

本技術は、既存の MRI 画像から簡便に作成できるため、新たな高額機器や複雑な人工知能システムを必要とせず、幅広い医療機関への導入が期待されます。読影医の経験に依存しやすい前立腺 MRI 診断を客観的に支援することで、診断の均てん化や医療の質向上に貢献する可能性があります。さらに、不要な生検の回避や臨床的に重要ながんの早期発見につながれば、患者負担の軽減と適切な治療選択の実現にも寄与することが期待されます。

#### 【掲載誌名・DOI】

Cancers

DOI: <https://doi.org/10.3390/cancers18111796>

#### 【論文タイトル】

Clinical Value of a Novel Apparent Diffusion Coefficient-Based Bi-Color Map for Detecting Clinically Significant Prostate Cancer: A Retrospective Study.

**【著者】**

Mitsuo Okada<sup>1</sup>, Yoichi Araki<sup>2</sup>, Toshihide Shishido<sup>1</sup>, Yosuke Hirasawa<sup>1</sup>, Go Nagao<sup>1</sup>, Takeshi Kashima<sup>1</sup>, Naoya Satake<sup>1</sup>, Kazuhiro Saito<sup>2</sup>, Yoshio Ohno<sup>1,\*</sup>

1. Department of Urology, Tokyo Medical University
2. Department of Radiology, Tokyo Medical University

**【主な競争的研究資金】**

なし

**○研究内容に関するお問い合わせ先**

東京医科大学 泌尿器科学分野

主任教授 大野芳正

E-mail : yoshio-o@tokyo-med.ac.jp

**○取材に関するお問い合わせ先**

学校法人東京医科大学 企画部 広報・社会連携推進室

TEL : 03-3351-6141 (代表)

E-mail : d-koho@tokyo-med.ac.jp

大学 HP : <https://www.tokyo-med.ac.jp/>